

ФИЗИОЛОГИЯ

УДК 612.73+612.468

К. В. Казарян, В. Ц. Ванцян, А. С. Тираян, Р. Р. Акопян, Л. Г. Симонян

Зависимость ритмогенеза околопузырной зоны мочеточника кошки от почечного кровоснабжения

(Представлено чл-кор. НАН РА Л.Р.Манвеляном 18/І 2008)

Ключевые слова: *мочеточник, околопузырная зона, почечная область, зажатие артерии, пейсмейкер, ритмогенез*

Детальное электрофизиологическое исследование области соединения мочеточника с почечной лоханкой у кошек, крыс и морских свинок выявило наличие в данной зоне медленных электрических волн мембранного потенциала [1-3]. Последние обеспечивают последующее возникновение потенциалов действия и сопутствующих им перистальтических волн до самого мочевого пузыря [4]. В ряде работ, посвященных изучению электрических свойств описанного автоматизма, показана его миогенная природа [5,6].

При дальнейшем топографическом исследовании пейсмейкерной активности на протяжении всего мочеточника до самого мочевого пузыря выявлено наличие и других автономных ритмогенных зон, отличных от околопочечной области [7-9]. Наибольшей активностью из них обладает ритмика околопузырной области, характеризующаяся наличием как спайковой, так и медленноволновой активности. Сравнительный анализ частотных характеристик медленной пейсмейкерной активности двух крайних отделов мочеточника показал значительную разницу в их ритмике. Частота активности околопочечной области как у крыс, так и у кошек в два с половиной раза превосходит таковую околопузырной зоны [2], что, естественно, обеспечивает полярность направления перистальтической волны.

Показано, что регуляция нормальной возбуждительно-сократительной деятельности мочеточника осуществляется с помощью миогенного, нервного

и гуморального механизмов, определяющих как возникновение перистальтической деятельности гладких мышц, так и модуляцию и координацию паттернов сократимости [1,10,11]. Известно, что кровь благодаря своей транспортной функции обеспечивает гуморальную регуляцию организма. В ранних исследованиях С.А.Бакунцем [1] были изучены роль анемизации и нарушения венозного кровотока на автоматизм пиелoureтерального соустья и, соответственно, распространение возбудительной активности. Целью же настоящей работы явилось изучение влияния нарушения кровоснабжения околопочечной области на автономную спонтанную активность околопузырной зоны.

Эксперименты проводились на взрослых кошках (3 – 4 кг), наркотизированных нембуталом (50 – 55 мг/кг) внутрибрюшинно. Мочеточник денервировали путем перерезки чревного и тазового нервов. Подробное описание данной методики представлено в предыдущих работах [8]. Спайковые разряды из околопочечного, среднего и околопузырного участков органа отводили биполярными электродами. Медленноволновую активность околопузырной зоны регистрировали введением шарикового серебряного электрода через мочевой пузырь в область соединения мочеточника с мочевым пузырем.

Биоэлектрическую активность мочеточника регистрировали на 8-канальном электроэнцефалографе (EEG – 80). Приведенные записи отдельных экспериментов представляют собой картину активности одного из аналогичных экспериментов, полученных на 8 животных.

Сосудистая система мочеточника кошек и крыс выявлялась при использовании кальций аденозинтрифосфатного метода А.М.Чилингаряна [12].

На препаратах сосудисто-капиллярная сеть выявляется за счет отложения мелкозернистого черного осадка в эпителии стенок кровеносных сосудов. Окрашиваются также элементы гладкомышечных клеток, благодаря чему легко дифференцируются артериальное, венозное и капиллярные русла. Артериальное звено выделяется яркой исчерченностью благодаря наличию гладкомышечных клеток стенок сосудов.

На рис. 1, А приведена типичная картина электрической активности из различных областей мочеточника. Наряду с выявленной нами автономной пейсмекерной активностью в околопузырной зоне мочеточника для сравнения представлен также основной медленноволновый ритмогенез пиелoureтерального соустья (рис. 1, А, 1). На кривых 2 и 3 показаны соответственно возникающая на основе медленной спайковая активность и ее последующее распространение к мочевому пузырю. Как видно из приведенных кривых, медленноволновые автономные колебания околопузырной области имеют

ритм, который значительно реже почечного автоматизма (ср. 25 и 14 колеб./мин). На разных фазах данного колебательного процесса просматриваются также и проходящие до этой зоны спайки автономного ритмогенеза данной области. Зажатие артерии Renalis, снабжающей кровотоком почку и, соответственно, пиелоретеральное соустье, сразу же изменяет наблюдаемую картину: уменьшается частота ритмики за счет растяжения медленных волн, что, соответственно, отражается на последующем генезе спайков. Вместе с тем в этот начальный промежуток времени не отмечено определенных изменений в ритмике околопузырных волн (рис. 1, Б).

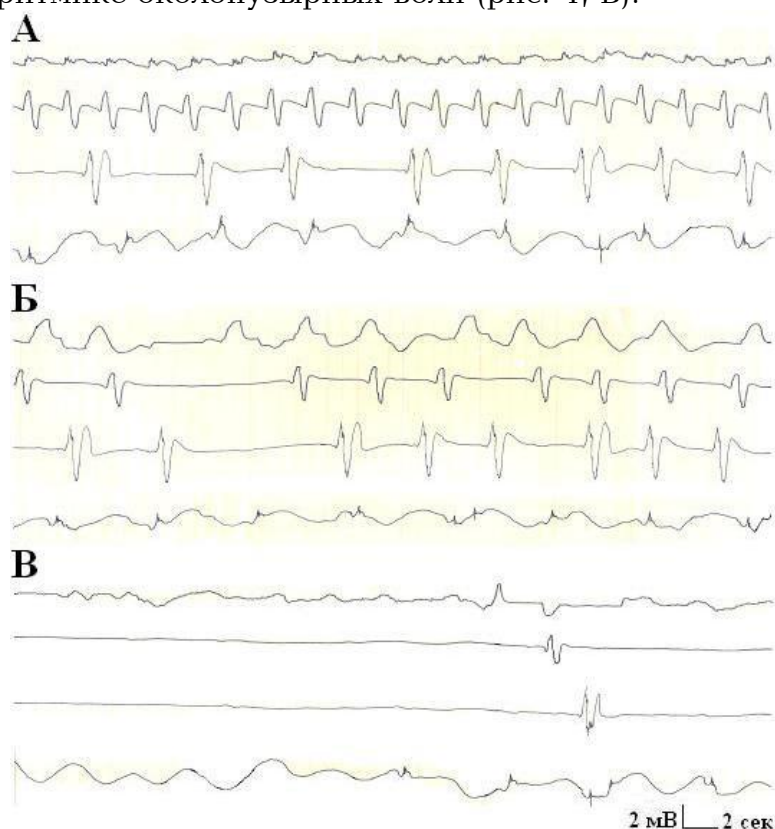


Рис. 1. Влияние зажатия артерии Renalis на спонтанный медленноволновый ритмогенез околопузырной области мочеточника кошки. Активность каждой зоны мочеточника представлена соответственно кривыми: сверху вниз — прилегающая к пиелоретеральному соустью (1), околопочечная (2), средняя (3), околопузырная (4) области. А — нормальные условия; Б — начало зажатия артерии; В — зажатие артерии через 10 — 12 мин.

Продолжение зажатия артерии до 10 — 12 мин приводит к полному подавлению почечного автоматизма и соответствующих ему спайков. На фоне описанного подавления ритмогенеза частота волновой активности околопузырной зоны несколько возрастает и достигает 16 колеб./мин для представленного эксперимента (рис. 1, В). В среднем данное учащение возрастает на 8 — 10%, $n = 10$.

В следующей серии экспериментов рассматривалось влияние прекращения поступления крови через систему почечной артерии на спайковый ритмогенез околопузырной области мочеточника. Картина распространяющейся активности из почечной области при нормальных условиях представлена на рис. 2, А. Как видно из кривых, в данном эксперименте не все потенциалы действия достигают пузырной области (рис. 2, А, 2, 3). Вместе с тем регистрируется четкий автономный спайковый ритмогенез мочеточника в непосредственной близости к мочевому пузырю (рис. 2, А, 4), который согласно ранним исследованиям [7] и приведенным на данном рисунке результатам почти вдвое реже частоты основного пейсмекера (25 и 12 колеб./мин соответственно). При зажиме артерии Renalis спайковый автоматизм околопузырной зоны остается без изменения (рис. 2, Б, 4).

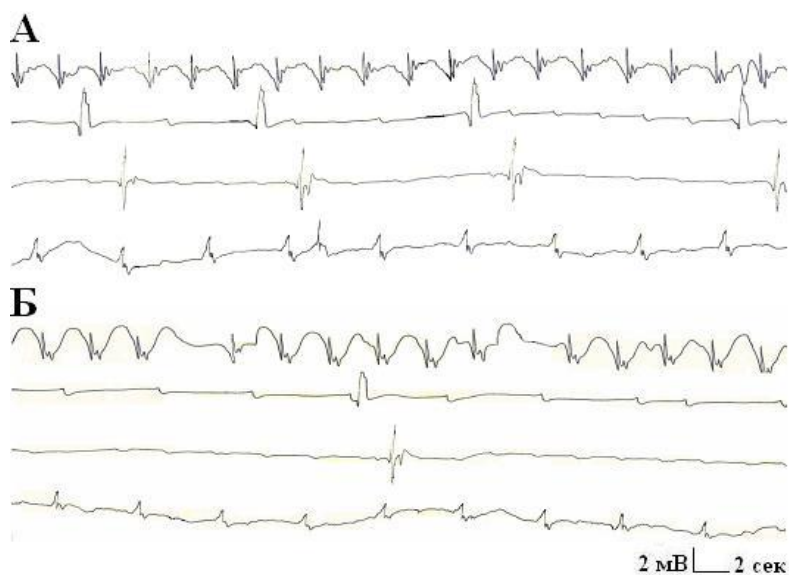


Рис. 2. Влияние зажатия артерии Renalis на спайковый спонтанный ритмогенез околопузырной области мочеточника кошки. Активность каждой зоны мочеточника представлена соответственно кривыми: сверху вниз – прилегающая к пиелoureтеральному соустью (1), околопочечная (2), средняя (3), околопузырная (4) области. А – нормальные условия; Б – зажатие артерии. Калибровка: 2 мВ, 2 с.

Аналогично ранее приведенным результатам по воздействию перерезки мочеточника на автоматизм пузырной зоны [2] прекращение поступления крови в почечную область и, соответственно, угнетение деятельности основного ритмогенеза, как правило, не влияет на автоматизм пузырной зоны, более того, в некоторых случаях возможно также учащение данного ритма.

С целью подтверждения автономности ритмогенеза околопузырной зоны мочеточника проведена серия морфологических экспериментов по выявлению сосудистого русла, омывающего два крайних участка мочеточника (околопочечный и околопузырный).

При сравнении представленных рисунков (рис. 3) заметно неодинаковое строение микроциркулярного русла. Почечный отдел мочеточника сопровождается крупными артериями, которые по ходу ответвляются (рис. 3, А). Отдел мочеточника, входящий в мочевой пузырь, резко отличается густотой капиллярного звена (рис. 3, Б). По интенсивности окраски и плотности капиллярного звена можно судить об интенсивности метаболизма и функциональном состоянии данного отдела органа.

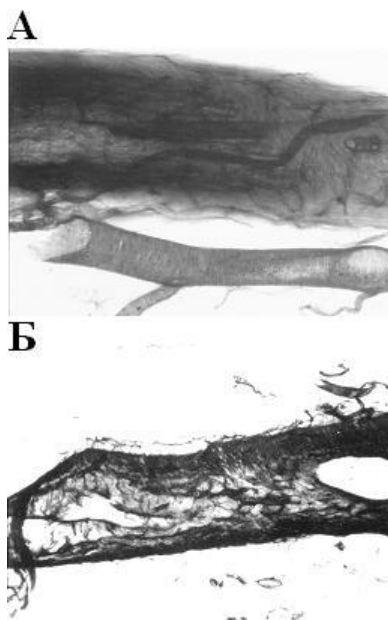


Рис. 3. Морфологическое выявление сосудистого русла мочеточника кошек гистохимическим методом. А – околопочечная область; Б – околопузырная область. Калибровка: 2 мВ, 2 с. Увеличение – 160 (объектив – 16, окуляр – 10).

Выявление крупного сосуда в верхнем отделе мочеточника, видимо, имеет немаловажное значение в ведущей основной роли почечного пейсмекера. Околопузырная зона мочеточника, как видно из рисунка, окрашена весьма интенсивно, что может играть определенную роль в автоматизме данного участка, частота ритмики которого несколько уступает почечному отделу. Согласно анатомическим данным, артерия Renalis снабжает лишь почечную область мочеточника [13, 14].

Возможно, подобная картина кровоснабжения отмечена и у крыс. Следовательно, зажимая русло, снабжающее кровью верхний отдел мочеточника, мы не влияем на кровоснабжение околопузырной зоны.

В предыдущих исследованиях по выявлению взаимоотношения между пейсмекерной активностью крайних областей мочеточника путем полной перерезки органа в центральной его части показана полная автономность деятельности околопузырной области, не координированная с ритмогенезом почечной зоны [9].

Таким образом, выявление сосудистого русла мочеточника, снабжающего кровью изучаемые отделы мочеточника с разной интенсивностью, также является косвенным свидетельством независимости ритмогенеза околопузырной зоны мочеточника кошки от почечного кровоснабжения.

Институт физиологии им. Л.А.Орбели НАН РА

К. В. Казарян, В. Ц. Ванцян, А. С. Тираян, Р. Р. Акопян, Л. Г. Симонян

Зависимость ритмогенеза околопузырной зоны мочеточника кошки от почечного кровоснабжения

Работа посвящена изучению влияния артерии "Renalis", снабжающей кровью почечную область мочеточника на околопузырную зону органа. Зажатие указанной артерии приводит к уменьшению частоты околопочечного ритмогенеза. В то же время не отмечено определенного влияния на активность пузырной области. Морфологическими исследованиями выявлено сосудистое русло различных зон мочеточника.

Ք. Վ. Ղազարյան, Վ. Յ. Վանցյան, Ա. Ս. Տիրայան, Ռ. Ռ. Հակոբյան, Լ. Գ. Սիմոնյան
Կապվի միզաձորանի հարերիկամային հատվածի ռիթմաձևության կախվածությունը երիկամային արյունամատակարարումից

Ցույց է տրված երիկամային զարկերակի սեղմման ազդեցությունը միզաձորանի հարմիզապարկային հատվածի ռիթմաձևության վրա: Գրանցվել է հարերիկամային հատվածի պեյսմեյկերային ակտիվության ճնշում: Միաժամանակ չի հայտնաբերվել ազդեցություն միզաձորանի հեռավոր հատվածի ինքնաձևության վրա: Մորֆոլոգիական փոփոխությունները բացահայտել են միզաձորանի ծայրամասային հատվածների արյունատար հունը:

K. V. Kazarian, V. Tz. Vantzian, A. S. Tirayan, R. R. Hakobyan, L. G. Simonyan

The Dependence of Rithmogogenesis of Cat's Ureteral Peribladder Zone on Renal Blood Supply

This study shows the influence of pushed artery "Renalis", which supplies blood to renal site, on rithmogogenesis of peribladder zone of cat's ureter. It is recorded the decrease of pacemaker activity of perirenal zone. In the same time definite influence

on automatism of ureter's distal part hasn't been noticed. The morphological dates are represented revealing blood supply system of different areas of ureter.

Литература

1. *Бакунц С.А.* Вопросы физиологии мочеточников. Л. Наука. 1970.
2. *Казарян К.В., Ванцян В.Ц., Тираян А.С., Акопян Р.Р.* - Рос. физиол. журн. им. И.М.Сеченова. 2007. Т. 93. N 7. С. 799-805.
3. *Mc Hale N.G., Hollywood M.A., Sergeant G.P., Shafei M., Thorubury K.T., Ward S.M.* - J.Physiol. 2006. V. 576. N3. P.689-694.
4. *Dwyer T.M., Schmidt-Nielsen B.* - New physiol. Dci. 2003. V. 18. N 1. P. 1-6.
5. *Lang R.J., Exintaris B., Teele M.E., Harvey J., Klemm M.F.* - Clinical and Experimental Pharmacology and Physiology. 1998. V. 25. P. 310 - 321.
6. *Santicioly P., Maggi C.A.* - Pharmacol. Rev. 1998. V. 50. N 4. P. 683 - 721.
7. *Казарян К.В., Ванцян В.Ц., Тираян А.С., Акопян Р.Р.* - Рос. физиол. журн. им. И.М.Сеченова. 2000. Т. 86. N 12. С. 1656-1661.
8. *Казарян К.В., Ванцян В.Ц., Тираян А.С., Акопян Р.Р.* - Рос. физиол. журн. им. И.М.Сеченова. 2001. Т. 87. N 7. С. 953-959.
9. *Казарян К.В., Ванцян В.Ц., Меликсетян И.Б., Тираян А.С., Акопян Р.Р.* - Рос. физиол. журн. им. И.М.Сеченова. 2005. Т. 91. N 3. С. 321-328.
10. *Bortoff A.* - Rhysiol. Rev. 1976. V. 56. N 2. P. 418-435.
11. *Calson G.M., Bedi B.S., Code C.F.* - Am. J. Physiol. 1972. V. 222. P. 1027-1030.
12. *Чилингарян А.М.* - ДАН АрмССР. 1986. Т. 82. N 1. С. 66-71.
13. *Синельников Р.Д.* Атлас анатомии человека. Т. 2. М. Медицина. 1973.
14. *Dhar P., Lal K.* - Ital. J. Anat. Embriol. 2005. Apr-Jun. V. 110. N 2. P. 101-110.